

# Telangiectasia hemorrágica hereditaria (Síndrome de Rendu-Osler-Weber)

Marcelo M. Serra

## RESUMEN

La telangiectasia hemorrágica hereditaria (HHT), conocida como síndrome de Rendu-Osler-Weber, es una displasia vascular de herencia autosómica dominante que se caracteriza por la presencia de telangiectasias cutaneomucosas, frecuentes epistaxis y malformaciones arteriovenosas (MAV) en órganos como cerebro, pulmón, hígado y tubo digestivo. Su prevalencia global es de 1/5000 a 8000 y por ello es considerada una enfermedad rara aunque se supone un considerable subdiagnóstico. Afecta significativamente la calidad de vida y se asocia a severas comorbilidades y complicaciones. Es ocasionada por mutaciones en genes que codifican para componentes y señalización del receptor del TGF- $\beta$  (Eng, ACVRL 1 y SMAD 4), principalmente en el endotelio, con lo cual se ve afectada la normal modulación angiogénica. El diagnóstico puede establecerse a través de los criterios clínicos de Curaçao y/o pruebas genéticas, estas últimas de gran utilidad en niños, frecuentemente asintomáticos. La epistaxis por lo general causa anemia ferropénica al igual que los sangrados digestivos aunque puede amenazar la vida. La HHT puede cursar con accidentes cerebrovasculares isquémicos y abscesos cerebrospinales como consecuencia del *shunt* pulmonar a través de fistulas arteriovenosas que deben ser cerradas mediante emboloterapia. La presencia de MAV cerebrospinales puede dar origen a hemorragias espontáneas en el sistema nervioso central (SNC). La afección hepática es muy frecuente pero normalmente asintomática; sin embargo puede llevar a la sobrecarga cardíaca con hipertensión pulmonar secundaria, hipertensión portal y necrosis biliar intrahepática en una minoría de los casos. Existen diferentes estrategias terapéuticas de intervención y farmacológicas para evitar complicaciones y mejorar la calidad de vida a causa de esta poco reconocida enfermedad.

**Palabras clave:** telangiectasia hemorrágica hereditaria, Rendu-Osler-Weber, malformaciones arteriovenosas pulmonares, telangiectasias

## HEREDITARY HAEMORRHAGIC TELANGIECTASIA, RENDU-OSLER-WEBER

### ABSTRACT

The Hereditary Hemorrhagic Telangiectasia (HHT) known as Rendu-Osler-Weber Syndrome, is an inherited vascular dysplasia characterized by the presence of mucocutaneous telangiectases, frequent epistaxis and arteriovenous malformations (AVMs) in organs such as the brain, lung, liver and digestive tract. Its global prevalence is 1/5000 -1/8000. It is considered a rare disease, though an important underdiagnosis is suspected. The HHT affects the quality of life significantly and multiple complications and comorbidities are associated. It's caused by mutations in the TGF $\beta$  receptor and signaling proteins mainly in the endothelium, affecting the normal angiogenic modulation. The diagnosis can be made based on the Curaçao clinical criteria and or genetic test which are especially useful in asymptomatic children. The epistaxis and gastrointestinal bleeding frequently lead to iron deficiency anemia and might be life-threatening, too. The ischemic stroke, brain and spinal abscesses are severe complications secondary to the arteriovenous pulmonary fistulae shunt, which have to be closed through embolotherapy. A hemorrhagic stroke is another severe complications from HHT since the brain and spinal cord may harbor AVMs. The liver is usually affected but hepatic clinical problems occur in a few patients who suffer from secondary pulmonary hypertension, portal hypertension or ischemic necrosis in the biliary tree. There are many therapeutic strategies to prevent serious complications and improve the quality of life of the patients suffering from this rare disease.

**Key words:** hereditary haemorrhagic telangiectasia, Rendu-Osler-Weber. Pulmonary arteriovenous malformations, telangiectases.

Rev. Hosp. Ital. B.Aires 2014; 34(2): 41-50.

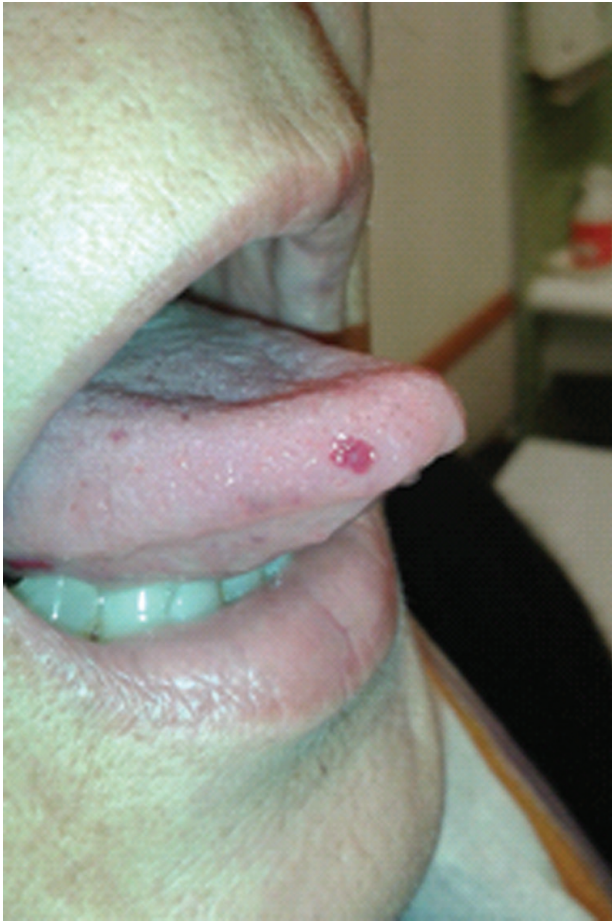## INTRODUCCIÓN

La telangiectasia hemorrágica hereditaria (HHT) es una displasia vascular de herencia autosómica dominante (*Online Medelian Inheritance in Man [OMIM] # 187300*), caracterizada por telangiectasias cutaneomucosas y malformaciones arteriovenosas (MAV) en distintos órganos, principalmente cerebro, pulmón, hígado y tubo digestivo. Comúnmente se manifiesta por epistaxis espontánea y re-

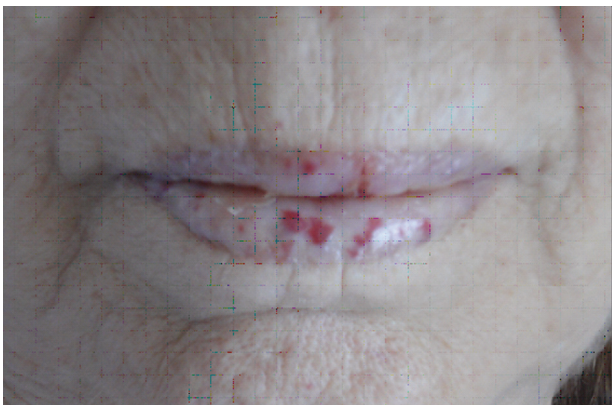
currente, anemia ferropénica y telangiectasias en cavidad oral, rostro y miembros superiores (Figs. 1 a 3). Las familias afectadas presentan una importante morbimortalidad y fuerte deterioro en su calidad de vida.<sup>1</sup> Afortunadamente, en la última década se ha incrementado notoriamente el conocimiento sobre su fisiopatología, lo cual ha permitido el desarrollo de nuevas estrategias terapéuticas. En la actualidad, la generación de un creciente número de centros especializados en todos los continentes favorece el mejor y más adecuado manejo de esta compleja entidad.

## EPIDEMIOLOGÍA

La HHT tiene una amplia distribución mundial y racial. Su prevalencia es 1:5000 a 8000 o 1:1330 según la población

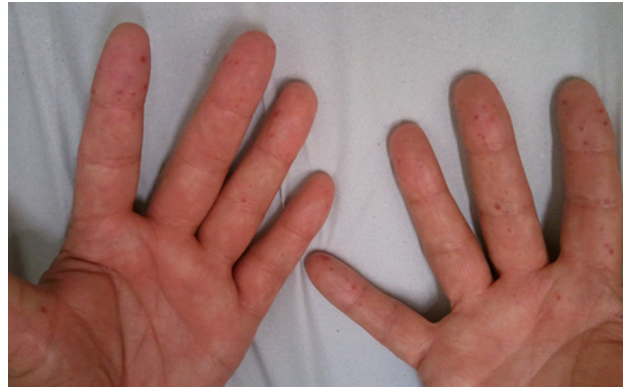

**Figura 1.** Telangiectasias linguales.



**Figura 2.** Telangiectasias labiales prominentes en paciente anémica.

estudiada; en la actualidad, las islas Curaçao y Bonaire son los sitios de mayor prevalencia en el mundo. Es clasificada como una rara enfermedad; sin embargo, el subdiagnóstico y el registro sugieren una prevalencia mayor que la actualmente informada.<sup>2,3</sup> En nuestro medio, un estudio piloto determinó una prevalencia cercana a 1-5000.<sup>4</sup>



**Figura 3.** Telangiectasias típicas en manos. En estos casos las telangiectasias son muy evidentes pero pueden estar ausentes o pasar inadvertidas.

#### Cuadro 1

##### **Criterios diagnósticos de Curaçao:**

*Diagnóstico de HHT: Definitivo 3 o más criterios presentes*

*Posible o sospechoso 2 criterios presentes*

*Improbable menos de 2 criterios.*

1. Epistaxis: espontáneas y recurrentes
2. Telangiectasias en sitios característicos: labios, cavidad oral, dedos, nariz, etc.
3. Lesiones vasculares viscerales: digestivas, pulmonares, hepáticas, cerebrales o espinales
4. Historia de familiar de primer grado afectado

#### **DIAGNÓSTICO**

El diagnóstico puede establecerse por criterios clínicos (criterios de Curaçao)<sup>5</sup> (Cuadro 1) y/o el estudio genético. Este último adquiere especial relevancia para el diagnóstico en niños y jóvenes asintomáticos y en casos dudosos.<sup>6,7</sup> Su detección seguida de un adecuado *screening* (tamizaje) familiar adquiere gran importancia ya que mediante acciones preventivas pueden evitarse severas complicaciones, como accidentes cerebrovasculares, abscesos cerebroespinales o hemorragias graves en integrantes de una familia con HHT asintomáticos.<sup>7</sup>

#### **CARACTERÍSTICAS GENÉTICAS Y FISIOPATOLOGÍA MOLECULAR**

La HHT presenta una expresividad genética variable y dependiente de la edad. Debido a la acción de genes reguladores, los individuos de una misma familia, aunque presentando idéntica mutación, pueden desarrollar lesiones en distintos territorios o adquirir una severidad de diferente magnitud.

Las mutaciones “de novo” son muy infrecuentes y explican la presencia de enfermedad en un individuo en ausencia de

antecedentes familiares de HHT. Por su herencia autosómica, la frecuencia es similar en ambos sexos.<sup>8</sup>

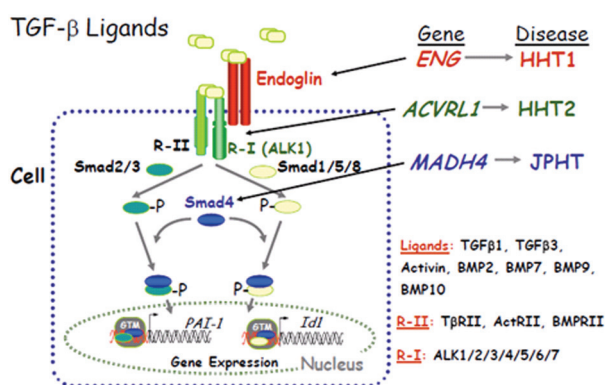
Todos los genes implicados en la HHT codifican proteínas involucradas en la recepción y señalización del TGF- $\beta$  (*Transforming Growth Factor beta*) principalmente en células endoteliales<sup>9</sup> (Fig. 4).

Mutaciones en al menos cinco genes serían las causales de la HHT. Las mutaciones más frecuentes se localizan en el cromosoma 9 donde se codifica la endoglina-CD 105- (*coreceptor del receptor del TGF- $\beta$  del endotelio*) generando la HHT tipo1 (mayor afección pulmonar y cerebral) y en el cromosoma 12 gen ACVRL 1 *Activin receptor Like Kinasa 1* (ALK 1) también componente del receptor del TGF- $\beta$ , originando la HHT 2 (mayor afección hepática).<sup>7</sup>

La HHT1 es más prevalente en Estados Unidos, Canadá y Norte de Europa, mientras que la HHT tipo 2 predomina en España, Francia e Italia.<sup>9</sup> Se desconoce el tipo de HHT que prevalece en Latinoamérica aunque podría ser la HHT 2, según datos migratorios y datos actuales provenientes de nuestro registro (*Clinicaltrials.gov* NCT01761981).

Una proporción pequeña (1-3%) presenta una mutación en el gen MADH 4 (proteína Smad 4) generando un síndrome de superposición con la *poliposis juvenil* (HHT PJ) en la que se suma un elevado riesgo oncológico en el tubo digestivo.<sup>10,11</sup> Las mutaciones en el gen de BMPR II (*Bone Morphogenetic Protein Receptor II*) pueden conducir al desarrollo de HHT asociada con *hipertensión pulmonar primaria*.<sup>9,12</sup> Se han descrito, además, dos loci en los cromosomas 5 (HHT 3) y 7 (HHT 4) cuyos genes causantes de HHT no han podido identificarse aún.

Se han descrito hasta el momento más de 500 mutaciones causativas en ENG y ACVRL 1. Sin embargo, en aproximadamente un 15-20% de los casos de HHT con diagnóstico clínico establecido actualmente no puede identificarse la mutación causativa.



**Figura 4.** Estructura del receptor de TGF $\beta$  donde se muestran los distintos componentes estructurales y sus consecuencias. Adapted from Bernabeu C, Blanco FJ, Langa C, Garrido-Martin EM, Botella LM. Involvement of the TGF-beta superfamily signalling pathway in hereditary haemorrhagic telangiectasia. *J. Applied Biomed.* (2010) 8: 169-177.

La endoglina y ALK 1 son proteínas de transmembrana muy abundantes en el endotelio vascular e intervienen en la modulación de señales mediadas por sus respectivos ligandos pertenecientes a la superfamilia de TGF- $\beta$ , en este caso, la actividad reguladora y moduladora sobre la angiogénesis que ejerce la activación diferencial de las distintas combinaciones entre endoglina, ALK 1, ALK 5 y las distintas proteínas intracelulares (SMAD) ante la llegada del TGF- $\beta$  y la unión a sus receptores.<sup>9</sup> La mayoría de las mutaciones en ENG y ALK 1 conducen a la *haploinsuficiencia*, con lo que la HHT resultaría de una insuficiente proteína para cumplir su efecto biológico. En la HHT se ve alterado el equilibrio dinámico normal de este sistema celular. Por periodos se produce una *desregulación de la angiogénesis* que lleva al desarrollo de vasos displásicos en forma de telangiectasias, y probablemente a partir de ellas se originen luego las malformaciones arteriovenosas en los distintos órganos.<sup>9</sup> Este proceso puede potenciarse o gatillarse bajo ciertas condiciones como la inflamación, la lesión, el flujo, etc. (“second hit”).<sup>13</sup>

En la HHT, la reparación vascular ante una lesión se produce anormalmente, tendiendo a desaparecer la red capilar y formándose fistulas arteriovenosas.

Se han encontrado altos niveles de TGF- $\beta$  1 y de factor de crecimiento endotelial (VEGF) en pacientes con HHT. Los conocimientos en biología molecular y genética impactan cada vez más en las estrategias terapéuticas de esta enfermedad.

## PRINCIPALES MANIFESTACIONES CLÍNICAS Y BASES DE SU MANEJO ACTUAL

### Epistaxis

Es la manifestación más común de la enfermedad (78-96%).<sup>7</sup> Aparece frecuentemente antes de la tercera década de vida y suele agravarse con la edad.

Se genera como consecuencia de la ruptura de dilataciones focales de las vénulas poscapilares que, por sus alteraciones displásicas, carecen de láminas elásticas, exceden en músculo liso y llegan a conectarse directamente con arteriolas dilatadas. Dichas alteraciones confieren una extrema fragilidad vascular con disminución de la capacidad vasoconstrictora.<sup>14</sup>

Los sangrados nasales característicos se producen en forma espontánea y recurrente; sin embargo, ciertos factores como el microtraumatismo, el cambio de clima y el estrés pueden facilitarla. Se ha reconocido a la epistaxis como un factor que reduce significativamente la calidad de vida.<sup>2,15,16</sup> Los afectados pueden presentar sangrados de varios minutos varias veces al día. Frecuentemente causan anemia ferropénica, la cual puede ser severa y refractaria. En ocasiones pueden ocurrir hemorragias masivas incoercibles con descompensación hemodinámica. El tratamiento de la epistaxis en HHT es un verdadero desafío médico.

a) *Tratamientos de intervención:* suelen indicarse ante

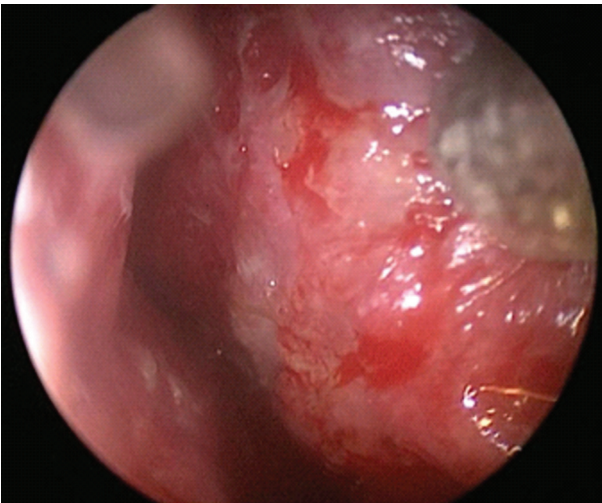


los sangrados moderados a severos. Incluyen coagulación con láser endonasal o con plasma argón, escleroterapia, electrocoagulación, reemplazos de la mucosa nasal anterior mediante injertos cutáneos (septodermoplastia), embolización vascular selectiva y clausura de cavidad nasal (técnica de Young) (Fig. 5).<sup>6,14,17-19</sup> Las hemorragias agudas y severas se deben abordar mediante taponamientos con *packing* lubricados de poliuretano o carboximetilcelulosa o neumáticos de látex con baja presión. Existen dispositivos comerciales de balón inflable que pueden ser colocados tanto por los pacientes como por médicos de atención primaria y enfermeros. La embolización selectiva se reserva para sangrados incoercibles que amenazan la vida. Como sucede actualmente con otros tratamientos de la epistaxis en la HHT, la embolización tampoco resulta eficaz como un tratamiento definitivo debido al desarrollo ulterior de nuevas telangiectasias.<sup>7</sup>

b) *Tratamiento médico farmacológico*: se dirige inicialmente a casos menos severos o acompañando a tratamientos de intervención.

Los antifibrinolíticos (ácido tranexámico [AT] y ácido épsilon-aminocaproico [AAC]) pueden resultar de utilidad para el tratamiento de las epistaxis en casos leves y moderados, o severos en combinación con otros tratamientos.<sup>20</sup> No solo mejoran la hemostasia por su acción antifibrinolítica sino que incrementan los niveles de ENG y ALK 1 favoreciendo la adecuada remodelación vascular.<sup>21</sup> El AT es hasta diez veces más potente que el AAC y tiene mayor permanencia en la biofase. La precaución y contraindicación para el uso de estos fármacos son los eventos y riesgos trombóticos, los cuales son más frecuentes en la población HHT que en la población general.<sup>22</sup> Sin embargo, diversos estudios de eficacia y seguridad han demostrado su utilidad, sin registrar eventos trombóticos.<sup>23,24</sup>

El tratamiento tópico con pomadas de base grasa apli-



**Figura 5.** Telangiectasias endonasales. Rinofibroscopia.

cados diariamente está fuertemente recomendado, ya que la lubricación evita el resecaimiento y la ruptura de telangiectasias. El agregado de estrógenos puede resultar de utilidad ya que producen metaplasia escamosa de la mucosa nasal y mejoran la remodelación vascular.<sup>25</sup> Otras alternativas farmacológicas incluyen el tamoxifeno, estrógenos, raloxifeno, danazol, talidomida, bevacizumab (anti-VEGF), tacrolimus y N-acetilcisteína y propranolol.<sup>26-28</sup> El raloxifeno ha demostrado incrementar significativamente los niveles de ENG y ALK 1 y mejorar la angiogénesis (tubulogénesis).<sup>29</sup> El bevacizumab puede ser útil en reducir los sangrados nasales y digestivos. Su aplicación ha sido ensayada en formas tópicas (inyectable, aerosoles) como en forma sistémica en diferentes dosis.<sup>30</sup>

La fragilidad de la mucosa nasal de los pacientes con HHT requiere un especial conocimiento para su cuidado por parte de los pacientes y médicos generales y especialistas. A causa de dicha particularidad se recomienda fuertemente la atención por parte de otorrinolaringólogos especialmente entrenados en esta problemática.

La epistaxis en la HHT no representa una contraindicación absoluta para la anticoagulación o antiagregación cuando están justificadas, a pesar de que pueden incrementar el riesgo de sangrado.<sup>22</sup> En pacientes que deben ser anticoagulados, en nuestro centro realizamos una evaluación nasal previa y eventualmente digestiva para valorar la severidad del sangrado. En las epistaxis moderadas o graves indicamos el tratamiento quirúrgico seleccionado para cada caso, antes o al inicio de la anticoagulación. En caso de encontrarse telangiectasias digestivas recomendamos su tratamiento con argón plasma y la vigilancia del posible sangrado durante la cicatrización y caída de costras.

#### **Malformaciones vasculares en el SNC (MVC)**

Todos los tipos de malformaciones vasculares cerebrales pueden verse en la HHT; las más típicas son las malformaciones arteriovenosas (MAV), las fistulas piales de alto flujo, las micro-MAV y las telangiectasias. Pueden encontrarse también cavernomas, malformaciones de la vena de Galeno y lesiones mixtas.<sup>7</sup> Hasta el 23% de los pacientes con HHT podrían albergar alguna malformación vascular cerebral.<sup>7</sup> El *screening* y su adecuado abordaje podrían evitar complicaciones devastadoras. El riesgo de sangrado por una MVC en pacientes con HHT ha sido estimado por estudios retrospectivos en 0,5 a 2% anual. Se recomienda el *screening* con imágenes por resonancia magnética (RMI) con contraste y por única vez en adultos, y para niños dentro de los 6 meses de vida mediante RMI y luego antes de los 18 años.<sup>31</sup> El procedimiento diagnóstico de referencia (*gold standard*) lo constituye la angiografía. La mayoría de los síntomas y eventos neurológicos que se presentan en pacientes con HHT se deben a las complicaciones secundarias a las MAV pulmonares (AIT, accidente cerebrovascular [*stroke*], migrañas, hipoxemia, abscesos cerebrales, etc.). Las complicaciones ocasionadas por las

MVC incluyen hemorragia, epilepsia, déficit neurológico progresivo y cefalea.<sup>32</sup>

La presencia de más de una MAV en el SNC debe hacer sospechar HHT.<sup>33</sup>

No existen estudios que evalúen la seguridad y eficacia de cualquier forma de tratamiento de MAV asintomáticas en pacientes con HHT de modo que la toma de decisiones desde el *screening* está basada en la experiencia de cada centro y la evidencia actual sobre el manejo de MAV esporádicas (no HHT).<sup>34</sup> Las diferentes estrategias incluyen: embolización, microcirugía, radiocirugía, cirugía estereotáctica o multimodal.

Las MAV espinales son muy infrecuentes. Deben investigarse ante la presencia de síntomas o antes de procedimientos que involucren punciones lumbares (anestesia raquídea, punciones lumbares diagnósticas, etc.). Por ello está recomendado en mujeres de edad fértil pasibles de recibir anestesia raquídea durante el trabajo de parto o cesárea.

#### Malformaciones arteriovenosas pulmonares (MAVp)

Se presentan aproximadamente en un 15-50% de los pacientes con HHT y son responsables de múltiples complicaciones locales y sistémicas.<sup>7,35</sup> Generan *shunts* arteriovenosos entre la circulación pulmonar y la sistémica a través del desarrollo de fistulas en las que se establece una conexión entre uno o más vasos arteriales (dependientes de la arteria pulmonar) y uno o más vasos venosos sin interponerse entre ellos la red capilar. Este defectuoso sistema puede causar hipoxemia, embolias paradójicas sépticas o trombóticas, hemoptisis y hemotórax.<sup>6,36</sup> Hasta el 40-50% de los pacientes con MAVp pueden sufrir alguna de estas complicaciones o bien estar asintomáticos (49%) y pasar inadvertidos durante largos períodos. Más de la cuarta parte de los pacientes con MAVp tendrán alguna complicación neurológica. Entre el 5 y el 12% sufren abscesos cerebrales debido a embolias sépticas, principalmente odontógenas.<sup>37,38</sup> El accidente isquémico transitorio y el accidente cerebrovascular pueden ocurrir hasta en el 27% de los portadores de fistulas arteriovenosas pulmonares. Los hallazgos clínicos pueden incluir disnea, cianosis, ortodeoxia por predominio en las bases pulmonares, policitemia, acropaquia y migrañas (45%), entre otros. La significativa morbimortalidad que agregan estas lesiones y su carácter frecuentemente asintomático justifican su *screening* mediante estudios como el ecocardiograma contrastado con burbujas, la tomografía computarizada (TC), la angiografía, la resonancia magnética (RM) o la angiografía. El ecocardiograma contrastado es el método de elección por su inocuidad y su alto valor predictivo negativo. Existe excelente correlación entre la falta de pasaje de burbujas a cavidades izquierdas luego del tercer latido o un escaso número de ellas (< 20) (grados 0 y 1, respectivamente) con la ausencia de fistulas pulmonares. Por el contrario, un pasaje de burbujas significativo y temprano

predice la existencia de al menos una fistula pulmonar de considerable tamaño.<sup>39,40</sup> La angiografía es un buen método para la visualización de las fistulas (Figs. 6 y 7) y planificar su terapéutica. Debe solicitarse ante un ecocardiograma contrastado con pasaje grado 2 o mayor, ante la presencia de síntomas y para el seguimiento postratamiento. Las MAVp son casi igualmente prevalentes en los niños aunque las complicaciones aumentan con el transcurso de los años.<sup>41</sup> Son más frecuentes en la HHT 1 y en las mujeres.

El tratamiento de elección es la embolización mediante técnica angiográfica (Figs. 8 y 9). La oclusión puede realizarse a través de *coils*, *plugs* vasculares o ambos, cuya eficacia puede ser mayor del 90%.<sup>42</sup> Debe ser cerrada cualquier MAVp si técnicamente es factible (aférenca habitualmente cercana a 2 mm) e indiscutiblemente cuando el diámetro de la arteria aférenca sea

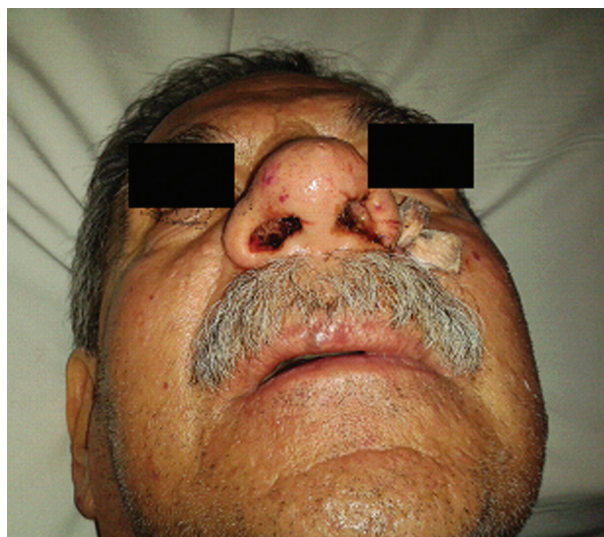

Figura 6. Oclusión nasal. Técnica de Young.

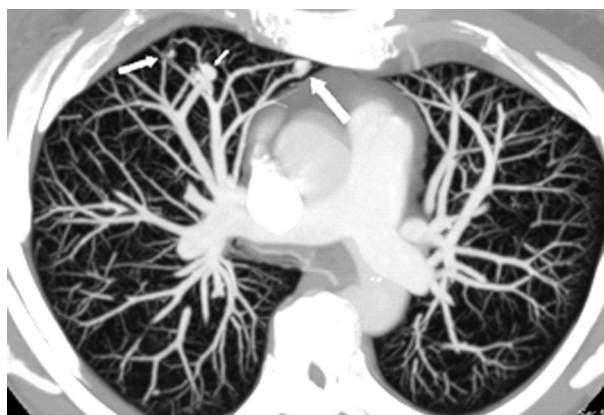
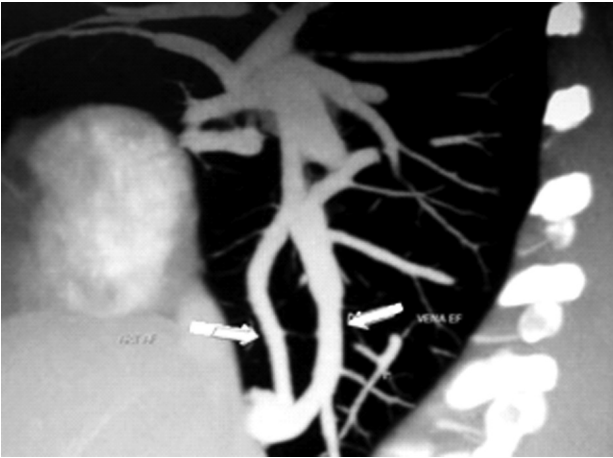
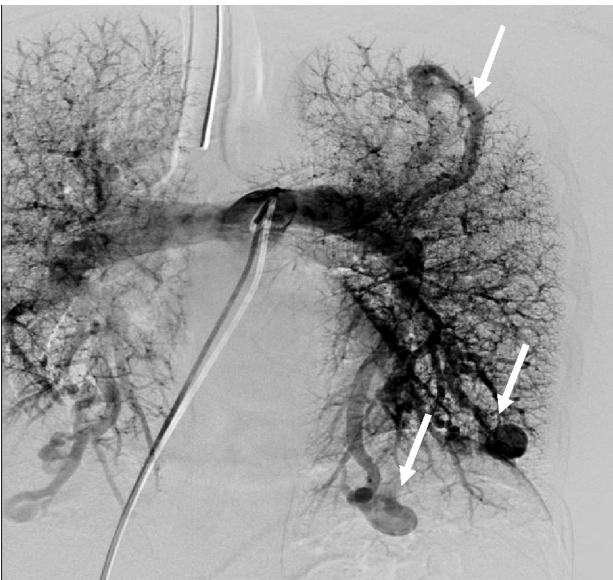

Figura 7. Angiotomografía multislice de tórax mostrando múltiples fistulas arteriovenosas pulmonares simples y complejas. (Las flechas señalan las fistulas y los sacos aneurismáticos)





**Figura 8.** Angiotomografía de tórax mostrando fístula arteriovenosa pulmonar simple donde se diferencian sus componentes: arteria aferente, saco aneurismático y vena eferente (flechas).



**Figura 9.** Angiografía pulmonar. Múltiples fístulas arteriovenosas pulmonares predominantemente basales.

de 3 mm o mayor. El tratamiento de las fístulas mediante embolización ha demostrado reducir el riesgo de ACV y de abscesos cerebrales así como también las migrañas, además de mejorar la oxigenación y reducir el riesgo de sangrado.<sup>43,44</sup> Existe una correlación entre el tamaño de las fístulas y la severidad de eventos vinculados a ellas.<sup>43,45</sup> Algunos casos muy seleccionados pueden requerir cirugía convencional y trasplante pulmonar. La tasa de reparable es cercana al 15% por lo cual se recomienda una vigilancia periódica mediante tomografía computarizada.

La presencia de MAVp, tratadas o no, constituye una indicación de profilaxis antibiótica previa a la realización de procedimientos invasivos potencialmente bacteriémicos.<sup>7</sup>

Con este propósito se recomiendan una adecuada higiene y salud bucal. También deben tomarse precauciones especiales en la colocación de vías o catéteres como fuente de bacteriemia o de entrada de aire en el torrente venoso. La práctica de buceo se desaconseja fuertemente.<sup>7</sup>

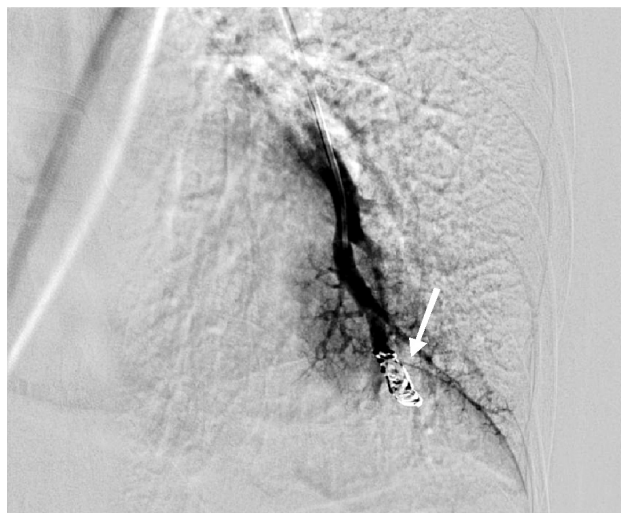El embarazo predispone al agrandamiento de las MAVp y podría aumentar el riesgo de su ruptura. En esta condición, las mujeres deben ser vigiladas más exhaustivamente y referidas a obstetras y centros que tengan conocimiento acerca de esta entidad.<sup>46,47</sup>

### Telangiectasias y sangrado gastrointestinal

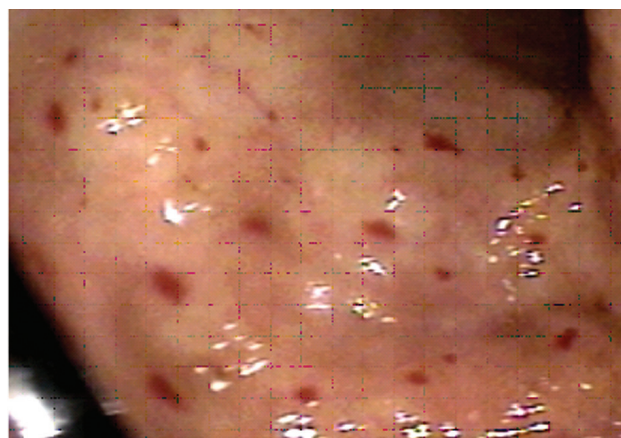
Las telangiectasias gastrointestinales pueden estar presentes hasta en el 80% de los casos; sin embargo, cerca del 25% de ellos presentan sangrados clínicamente significativos.<sup>48</sup> La forma de presentación habitual es la anemia ferropénica y sucede con más frecuencia luego de la quinta década de vida, especialmente en las mujeres.<sup>49</sup> La manifestación más común es la anemia ferropénica con necesidad de aportes de hierro y transfusiones; sin embargo, el sangrado puede ser severo y evidente como melena, hematemesis o hematoquecia. El *gold standard* para el diagnóstico es la endoscopia digestiva. La mayoría de las lesiones se presentan en el tracto digestivo superior. La terapéutica endoscópica, preferentemente con plasma argón, junto al tratamiento de la anemia constituye los pilares del tratamiento de esta complicación. El *screening* de estas lesiones debe hacerse ante pacientes con anemia ferropénica en ausencia de o con escasa epistaxis.<sup>49</sup>

La búsqueda de sangre oculta en materia fecal no se recomienda como método de *screening* de MAV digestivas. Las reiteradas intervenciones endoscópicas están desaconsejadas debido a la baja chance de resolución del sangrado y anemia si no se ha logrado con las primeras 3 intervenciones en los sitios detectados. La videocápsula representa una herramienta útil para la búsqueda de lesiones poco accesibles con la endoscopia alta, la enteroscopia y la colonoscopia. Los sangrados masivos y la presencia de melena deben hacer pensar en causas distintas de las telangiectasias digestivas (úlceras, tumores, etc.). En nuestra Unidad HHT realizamos la endoscopia cuando la anemia ferropénica no está justificada claramente por la severidad o ausencia de epistaxis o bien más allá de los 50 años sumada al *screening* de cáncer colorrectal.

Cuando la terapéutica endoscópica y los aportes de hierro no han logrado mantener estable la hemoglobina y los parámetros ferrocinéticos, podría intentarse el tratamiento farmacológico, el cual es muy similar al utilizado para el tratamiento del sangrado nasal<sup>26</sup> como los antifibrinolíticos (AAC, AT), tamoxifeno, raloxifeno, danacrina, talidomida, estrógenos y antiangiogénicos (bevacizumab). Finalmente, pueden desarrollarse malformaciones arteriovenosas o aneurismas en distintos órganos el tracto digestivo y abdomen, sin constituir un verdadero riesgo de ruptura.



**Figura 10.** Angiografía pulmonar selectiva mostrando fístula adecuadamente ocluida mediante la colocación de coils. (Flecha)



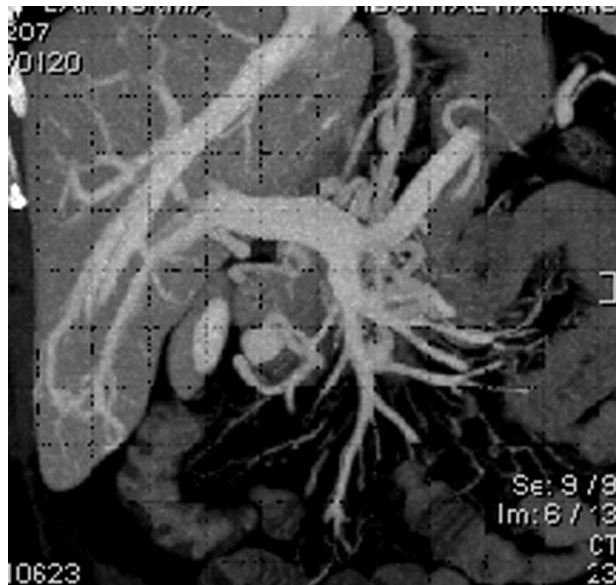
**Figura 11.** Múltiples telangiectasias gástricas. Visión endoscópica.

La falta de respuesta óptima y duradera y la ausencia de *trials* controlados para las distintas opciones terapéuticas del sangrado digestivo por HHT hacen que estas sean un desafío clínico.

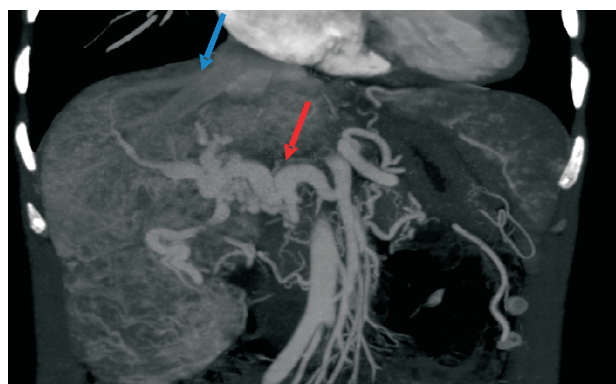#### Malformaciones vasculares hepáticas

Entre el 32 y el 78% de los pacientes con HHT presentan malformaciones vasculares en el hígado.<sup>51</sup> Sin embargo, aproximadamente solo el 8% de ellos presenta o presentará complicaciones clínicas.

Los métodos diagnósticos para su detección incluyen la ecografía Doppler, la RMI y la TC contrastadas y la angiografía. La ecografía Doppler parece tener un alto valor predictivo positivo para lesiones clínicamente relevantes cuando se buscan los signos característicos, además de ser un método inocuo y económico.<sup>52,53</sup> El espectro de lesiones en este órgano es amplio y complejo. Pueden desarrollarse telangiectasias, trastornos perfusivos, masas vasculares



**Figura 12.** Fístula portovenosa hepática.



**Figura 13.** Hepatopatía severa por HHT, múltiples telangiectasias, y fístulas. Marcada tortuosidad de vasos arteriales e hipervascularización (flecha roja). Nótese la marcada dilatación de venas suprahepáticas y vena cava inferior por hiperflujo (flecha azul).

confluente dilatación y tortuosidad de la arteria hepática y sus ramas, *shunts* arterioportales, arteriovenosos, portovenosos y dilatación isquémica de la vía biliar.<sup>54,55</sup> La hiperplasia nodular focal es un hallazgo frecuente.<sup>56</sup> Las manifestaciones clínicas del compromiso hepático por HHT dependen de las alteraciones vasculares establecidas. La más frecuente es la insuficiencia cardíaca por alto flujo con hipertensión pulmonar secundaria. También pueden desarrollarse síndrome de hipertensión portal, encefalopatía portosistémica, necrosis biliar con dilatación quística y colestasis e isquemia intestinal por robo circulatorio.<sup>51,54</sup> Se ha descrito un solo caso de sangrado peritoneal por ruptura de una fístula hepática por HHT.<sup>57</sup>

Se ha notado una alta prevalencia de depósitos de manganeso en ganglios basales secundario a cualquier tipo de afección hepática y anemia ferropénica. Se encontró una

fuerte asociación entre estos hallazgos y el déficit neurológico específico.<sup>58</sup>

La biopsia hepática debe ser evitada ya que agrega riesgos y no aporta más datos que los estudios por imágenes. La terapéutica mediante embolización angiográfica de las lesiones se asocia a una alta morbimortalidad y queda reservada para pacientes con fracaso del tratamiento médico o para quienes no tienen *shunts* portovenosos o isquemia biliar.<sup>55</sup> El trasplante hepático constituye una terapéutica válida para la enfermedad hepática avanzada y grave fundamentalmente en el grupo de pacientes con necrosis isquémica de la vía biliar, insuficiencia cardíaca o hipertensión portal intratables.<sup>59</sup> En este escenario, el bevacizumab parecería constituir una opción terapéutica válida y segura con reducción significativa del *output* cardíaco y la epistaxis.<sup>60</sup> Hoy no se cuenta con suficiente evidencia que establezca cuál es el protocolo de tratamiento a largo plazo. La terapéutica con bevacizumab actualmente establecida es de 5 mg/kg/dosis cada 14 días durante 3 meses o 6 dosis. Luego de dicho plazo, en quienes recurren los síntomas, podría repetirse un nuevo ciclo o bien una dosis de mantenimiento periódica. Esta opción podría ser útil para prolongar el intervalo libre de síntomas o bien para atenuarlos hasta que el trasplante hepático pueda realizarse. Si bien el trasplante hepático en HHT se asocia a buenos resultados, pueden verse complicaciones perioperatorias o intraoperatorias graves, mayormente vinculadas a sangrados severos.<sup>61</sup> Esto último asociado a los potenciales riesgos de la inmunosupresión a largo plazo hace del tratamiento con bevacizumab una opción atractiva para el ensayo de protocolos terapéuticos más prolongados o periódicos. Se necesitan estudios a largo plazo con mayores casuísticas y comparativos de pacientes con HHT hepática grave trasplantados y tratados con bevacizumab. Nuestra conducta actual consiste en realizar una evaluación para trasplante pero prolongar la indicación de bevacizumab cuando la respuesta a él es favorable.

### Situaciones especiales

**HHT y trombosis:** recientemente se ha descrito un incremento en el riesgo de trombosis en los afectados por HHT que llega hasta el 7%.<sup>5</sup> Este riesgo se ve incrementado especialmente ante situaciones como la postración sobre todo durante la convalecencia por absceso cerebral. Se ha encontrado una relación entre la ferropenia y la trombosis, en la cual estaría involucrado el incremento del Factor VIII.<sup>22</sup> Se recomienda trombo profilaxis ante situaciones de riesgo conocidas. La aparición de eventos trombóticos debe tratarse mediante anticoagulación con mayor vigilancia y control de los posibles sitios de sangrado (nariz, tubo digestivo, cerebro). Sorprendentemente, la anticoagulación es bien tolerada en casi la mitad de los pacientes con HHT.

**HHT y embarazo:** clásicamente se recomendaba el control preparto de las PMAV donde estaría justificado el tratamiento de estas durante la etapa preconcepcional o prenatal. El embarazo ha sido reconocido como un factor que favorece el crecimiento y por ende la ruptura de PMAV. Esto se atribuye en principio a los cambios circulatorios que acontecen durante dicha etapa. Sin embargo, no existe evidencia suficiente para avalar el tratamiento de las PMAV durante el embarazo. Se recomienda seguir a las embarazadas por unidades de alto riesgo, educación adecuada y pautas de alarma y un parto o cesárea controlados. Idealmente, las PMAV deben ser tratadas en la etapa preconcepcional. Se descartará la presencia de MAV en columna lumbar antes de cualquier anestesia raquídea o peridural.

**HHT e inmunidad:** a pesar de la predisposición anatómica para las infecciones embólicas, como los abscesos cerebroespinales por el *shunt* pulmonar, existen defectos cualitativos y cuantitativos en la inmunidad.<sup>62,63</sup> La endogлина participa en procesos tales como la activación monocito-macrófago, también en la preeclampsia y en mecanismos vinculados al cáncer.<sup>64</sup>

**Conflictos de interés:** los autores declaran no tener conflictos de intereses.

### REFERENCIAS

1. Geirdal AØ, Dheyauldeen S, Bachmann-Harildstad G, et al. Quality of life in patients with hereditary hemorrhagic telangiectasia in Norway: a population based study. *Am J Med Genet A*. 2012;158A(6):1269-78.
2. Grosse SD, Boulet SL, Grant AM, et al. The use of US health insurance data for surveillance of rare disorders: hereditary hemorrhagic telangiectasia. *Genet Med*. 2014;16(1):33-9.
3. Sabbà C, Pasculli G, Suppressa P, et al. Life expectancy in patients with hereditary haemorrhagic telangiectasia. *QJM*. 2006;99(5):327-34.
4. Franceschini C, Giunta D, Peroni H, et al.

- Estimación de prevalencia de Telangiectasia Hemorrágica Hereditaria en Argentina [Internet]. Trabajo presentado en: 2do Congreso Internacional de Clínica Médica y Medicina Interna. 2013 nov. 5-8; Buenos Aires, Argentina [Citado: 12/08/2014]. Buenos Aires: Sociedad Argentina de Medicina; [2013]. C-08-06. Disponible en: [http://congreso.sam.org.ar/pdfs/Libro\\_SAM\\_2013.pdf](http://congreso.sam.org.ar/pdfs/Libro_SAM_2013.pdf)
5. Shovlin CL, Guttmacher AE, Buscarini E, et al. Diagnostic criteria for hereditary hemorrhagic telangiectasia (Rendu-Osler-Weber syndrome). *Am J Med Genet*. 2000;91(1):66-7.
6. Shovlin CL. Hereditary haemorrhagic

- telangiectasia: pathophysiology, diagnosis and treatment. *Blood Rev*. 2010;24(6):203-19.
7. Faughnan ME, Palda VA, Garcia-Tsao G, et al. International guidelines for the diagnosis and management of hereditary haemorrhagic telangiectasia. *J Med Genet*. 2011;48(2):73-87.
8. Kjeldsen AD, Vase P, Green A. [Hereditary hemorrhagic telangiectasia. A population-based study on prevalence and mortality among Danish HHT patients]. *Ugeskr Laeger*. 2000;162(25):3597-601.
9. Fernández-L A, Sanz-Rodríguez F, Blanco FJ, Bernabéu C, Botella LM. Hereditary hemorrhagic telangiectasia, a vascular



- dysplasia affecting the TGF-beta signalling pathway. *Clin Med Res.* 2006;4(1):66-78.
10. Gallione CJ, Richards JA, Letteboer TG, et al. SMAD4 mutations found in unselected HHT patients. *J Med Genet.* 2006;43(10):793-7.
  11. Gallione CJ, Repetto GM, Legius E, et al. A combined syndrome of juvenile polyposis and hereditary haemorrhagic telangiectasia associated with mutations in MADH4 (SMAD4). *Lancet.* 2004;363(9412):852-9.
  12. Abdalla SA, Gallione CJ, Barst RJ, et al. Primary pulmonary hypertension in families with hereditary haemorrhagic telangiectasia. *Eur Respir J.* 2004;23(3):373-7.
  13. Fernández-L A, Sanz-Rodríguez F, Zarrabeitia R, et al. Blood outgrowth endothelial cells from Hereditary Haemorrhagic Telangiectasia patients reveal abnormalities compatible with vascular lesions. *Cardiovasc Res.* 2005;68(2):235-48.
  14. Rimmer J, Lund VJ. A modified technique for septodermoplasty in hereditary hemorrhagic telangiectasia. *Laryngoscope.* 2014;124(1):67-9.
  15. Lennox PA, Hitchings AE, Lund VJ, et al. The SF-36 health status questionnaire in assessing patients with epistaxis secondary to hereditary hemorrhagic telangiectasia. *Am J Rhinol.* 2005;19(1):71-4.
  16. Ingrand I, Ingrand P, Gilbert-Dussardier B, et al. Altered quality of life in Rendu-Osler-Weber disease related to recurrent epistaxis. *Rhinology.* 2011;49(2):155-62.
  17. Lund VJ, Howard DJ. A treatment algorithm for the management of epistaxis in hereditary hemorrhagic telangiectasia. *Am J Rhinol.* 1999;13(4):319-22.
  18. Sadick H, Riedel F, Oulmi J, et al. [Argon plasma coagulation and topically applied estriol. Long-term results in the treatment of hereditary hemorrhagic telangiectasia of the nasal mucosa]. *HNO.* 2003;51(2):118-24.
  19. Morais D, Millás T, Zarrabeitia R, et al. Local sclerotherapy with polydocanol (Aethoxysklerol®) for the treatment of Epistaxis in Rendu-Osler-Weber or Hereditary Hemorrhagic Telangiectasia (HHT): 15 years of experience. *Rhinology.* 2012;50(1):80-6.
  20. Pérez del Molino A, Zarrabeitia R, Fernández A, et al. Eficacia del ácido tranexámico en un paciente con telangiectasia hemorrágica hereditaria y epistaxis masiva. *Med Clin (Barc).* 2004;123(3):118-9.
  21. Fernández-L A, Garrido-Martín EM, Sanz-Rodríguez F, et al. Therapeutic action of tranexamic acid in hereditary haemorrhagic telangiectasia (HHT): regulation of ALK-1/endothelin pathway in endothelial cells. *Thromb Haemost.* 2007;97(2):254-62.
  22. Shovlin CL, Sulaiman NL, Govani FS, et al. Elevated factor VIII in hereditary haemorrhagic telangiectasia (HHT): association with venous thromboembolism. *Thromb Haemost.* 2007;98(5):1031-9.
  23. Gaillard S, Dupuis-Girod S, Boutitie F, et al. Tranexamic acid for epistaxis in hereditary hemorrhagic telangiectasia patients: a European cross-over controlled trial in a rare disease. *J Thromb Haemost.* 2014;12(9):1494-502.
  24. Zaffar N, Ravichakaravarthi T, Faughnan ME, et al. The use of anti-fibrinolytic agents in patients with HHT: a retrospective survey. *Ann Hematol.* 2014 Jul 27. [Publicación electrónica en avance].
  25. Sadick H, Bergler WF, Oulmi-Kagermann J, et al. Estriol induced squamous metaplasia on the nasal mucosa in patients with hereditary hemorrhagic telangiectasia. *Arch Med Res.* 2005;36(5):468-73.
  26. Zarrabeitia R, Albiñana V, Salcedo M, et al. A review on clinical management and pharmacological therapy on hereditary haemorrhagic telangiectasia (HHT). *Curr Vasc Pharmacol.* 2010;8(4):473-81.
  27. Albiñana V, Sanz-Rodríguez F, Recio-Poveda L, et al. Immunosuppressor FK506 increases endoglin and activin receptor-like kinase 1 expression and modulates transforming growth factor-β1 signaling in endothelial cells. *Mol Pharmacol.* 2011;79(5):833-43.
  28. Breier G. Propanolol and angiogenesis inhibition in hereditary haemorrhagic telangiectasia. *Thromb Haemost.* 2012 Jul;108(1):1-2.
  29. Albiñana V, Bernabeu-Herrero ME, Zarrabeitia R, et al. Estrogen therapy for hereditary haemorrhagic telangiectasia (HHT): Effects of raloxifene, on Endoglin and ALK1 expression in endothelial cells. *Thromb Haemost.* 2010;103(3):525-34.
  30. Chen S 4th, Karnezis T, Davidson TM. Safety of intranasal Bevacizumab (Avastin) treatment in patients with hereditary hemorrhagic telangiectasia-associated epistaxis. *Laryngoscope.* 2011;121(3):644-6.
  31. Al-Saleh S, Mei-Zahav M, Faughnan ME, et al. Screening for pulmonary and cerebral arteriovenous malformations in children with hereditary haemorrhagic telangiectasia. *Eur Respir J.* 2009;34(4):875-81.
  32. Maher CO, Piepgras DG, Brown RD Jr, et al. Cerebrovascular manifestations in 321 cases of hereditary hemorrhagic telangiectasia. *Stroke.* 2001;32(4):877-82.
  33. Bharatha A, Faughnan ME, Kim H, et al. Brain arteriovenous malformation multiplicity predicts the diagnosis of hereditary hemorrhagic telangiectasia: quantitative assessment. *Stroke.* 2012;43(1):72-8.
  34. Mohr JP, Parides MK, Stapf C, et al. Medical management with or without interventional therapy for unruptured brain arteriovenous malformations (ARUBA): a multicentre, non-blinded, randomised trial. *Lancet.* 2014;383(9917):614-21.
  35. Kjeldsen AD, Oxhøj H, Andersen PE, et al. Prevalence of pulmonary arteriovenous malformations (PAVMs) and occurrence of neurological symptoms in patients with hereditary haemorrhagic telangiectasia (HHT). *J Intern Med.* 2000;248(3):255-62.
  36. Faughnan ME, Granton JT, Young LH. The pulmonary vascular complications of hereditary haemorrhagic telangiectasia. *Eur Respir J.* 2009 May;33(5):1186-94. doi: 10.1183/09031936.00061308. Review. PubMed PMID: 19407052.
  37. Kjeldsen AD, Tørring PM, Nissen H, et al. Cerebral abscesses among Danish patients with hereditary haemorrhagic telangiectasia. *Acta Neurol Scand.* 2014;129(3):192-7.
  38. Gallitelli M, Lepore V, Pasculli G, et al. Brain abscess: a need to screen for pulmonary arteriovenous malformations. *Neuroepidemiology.* 2005;24(1-2):76-8.
  39. Parra JA, Bueno J, Zarauza J, et al. Graded contrast echocardiography in pulmonary arteriovenous malformations. *Eur Respir J.* 2010;35(6):1279-85.
  40. Barzilay B, Waggoner AD, Spessert C, et al. Two-dimensional contrast echocardiography in the detection and follow-up of congenital pulmonary arteriovenous malformations. *Am J Cardiol.* 1991;68(15):1507-10.
  41. Faughnan ME, Thabet A, Mei-Zahav M, et al. Pulmonary arteriovenous malformations in children: outcomes of transcatheter embolotherapy. *J Pediatr.* 2004;145(6):826-31.
  42. Rabellino M, Serra M, Peralta O, et al. Early experience with the AMPLATZER vascular plug IV for the occlusion of pulmonary arteriovenous malformations. *J Vasc Interv Radiol.* 2014;25(9):1333-7.
  43. Shovlin CL, Jackson JE, Bamford KB, et al. Primary determinants of ischaemic stroke/brain abscess risks are independent of severity of pulmonary arteriovenous malformations in hereditary haemorrhagic telangiectasia. *Thorax.* 2008;63(3):259-66.
  44. Shovlin CL, Tighe HC, Davies RJ, et al. Embolisation of pulmonary arteriovenous malformations: no consistent effect on pulmonary artery pressure. *Eur Respir J.* 2008;32(1):162-9.
  45. Angriman F, Ferreyro BL, Wainstein EJ, et al. Pulmonary arteriovenous malformations and embolic complications in patients with hereditary hemorrhagic telangiectasia. *Arch Bronconeumol.* 2014;50(7):301-4.
  46. Shovlin CL, Sodhi V, McCarthy A, et al. Estimates of maternal risks of pregnancy for women with hereditary haemorrhagic telangiectasia (Osler-Weber-Rendu syndrome): suggested approach for obstetric services. *BJOG.* 2008;115(9):1108-15.
  47. Shovlin CL, Winstock AR, Peters AM, et al. Medical complications of pregnancy in hereditary haemorrhagic telangiectasia. *QJM.* 1995;88(12):879-87.
  48. Ingrosso M, Sabbà C, Pisani A, et al. Evidence of small-bowel involvement in hereditary hemorrhagic telangiectasia: a capsule-endoscopic study. *Endoscopy.* 2004;36(12):1074-9.
  49. Longacre AV, Gross CP, Gallitelli M, et al. Diagnosis and management of gastrointestinal bleeding in patients with hereditary hemorrhagic telangiectasia. *Am J Gastroenterol.* 2003;98(1):59-65.
  49. Buonamico P, Suppressa P, Lenato GM, Pasculli G, D'Ovidio F, Memeo M, Scardapane A, Sabbà C. Liver involvement in a large cohort of patients with hereditary hemorrhagic telangiectasia: echo-color-Doppler vs multislice computed tomography study. *J Hepatol.* 2008 May;48(5):811-20. doi: 10.1016/j.jhep.2007.12.022. Epub 2008 Feb 14. PubMed PMID: 18321607.
  50. Causada Calo N, Argüero MJ, González ML, et al. Sa 1887 Gastrointestinal bleeding in patients with hemorrhagic hereditary telangiectasia: a cross sectional study. *Gastroenterology.* 146(Suppl 1):S-321.
  51. Buscarini E, Plauchu H, Garcia Tsao G, et al.

- Liver involvement in hereditary hemorrhagic telangiectasia: consensus recommendations. *Liver Int.* 2006;26(9):1040-6.
52. Buonamico P, Suppressa P, Lenato GM, et al. Liver involvement in a large cohort of patients with hereditary hemorrhagic telangiectasia: echo-color-Doppler vs multislice computed tomography study. *J Hepatol.* 2008;48(5):811-20.
53. Buscarini E, Danesino C, Olivieri C, et al. Doppler ultrasonographic grading of hepatic vascular malformations in hereditary hemorrhagic telangiectasia - results of extensive screening. *Ultraschall Med.* 2004; 25(5):348-55.
54. Garcia-Tsao G. Liver involvement in hereditary hemorrhagic telangiectasia (HHT). *J Hepatol.* 2007;46(3):499-507.
55. Garcia-Tsao G, Swanson KL. Hepatic vascular malformations in hereditary hemorrhagic telangiectasia: in search of predictors of significant disease. *Hepatology.* 2008;48(5):1377-9.
56. Buscarini E, Danesino C, Plauchu H, et al. High prevalence of hepatic focal nodular hyperplasia in subjects with hereditary hemorrhagic telangiectasia. *Ultrasound Med Biol.* 2004;30(9):1089-97.
57. Dietrich A, Cristiano A, Serra M, et al. Haemoperitoneum with hereditary haemorrhagic telangiectasia. *Lancet.* 2013;381(9870):962.
58. Serra M M, Besada C, Saenz A, Stefani C, Giunta D, Bandi J C, et al. Manganese related central nervous system injury in HHT patients with hepatic involvement: Relationship with iron deficiency anemia hepatic vascular malformations and neurological symptoms. *Hematology Reports [Internet].* 2013 [citado 27/07/2014]; 5 (s1): 5-6. Disponible en: <http://www.pagepress.org/journals/index.php/hr/article/view/hr.2013.s1/3960>.
59. Hillert C, Broering DC, Gundlach M, et al. Hepatic involvement in hereditary hemorrhagic telangiectasia: an unusual indication for liver transplantation. *Liver Transpl.* 2001;7(3):266-8.
60. Dupuis-Girod S, Ginon I, Saurin JC, et al. Bevacizumab in patients with hereditary hemorrhagic telangiectasia and severe hepatic vascular malformations and high cardiac output. *JAMA.* 2012;307(9):948-55.
61. Dupuis-Girod S, Chesnais AL, Ginon I, et al. Long-term outcome of patients with hereditary hemorrhagic telangiectasia and severe hepatic involvement after orthotopic liver transplantation: a single-center study. *Liver Transpl.* 2010;16(3):340-7.
62. Cirulli A, Loria MP, Dambra P, et al. Patients with Hereditary Hemorrhagic Telangiectasia (HHT) exhibit a deficit of polymorphonuclear cell and monocyte oxidative burst and phagocytosis: a possible correlation with altered adaptive immune responsiveness in HHT. *Curr Pharm Des.* 2006;12(10):1209-15.
63. Sanz-Rodríguez F, Fernández-L A, Zarrabeitia R, et al. Mutation analysis in Spanish patients with hereditary hemorrhagic telangiectasia: deficient endoglin up-regulation in activated monocytes. *Clin Chem.* 2004;50(11):2003-11.
64. Aristorena M, Blanco FJ, de Las Casas-Engel M, et al. Expression of endoglin isoforms in the myeloid lineage and their role during aging and macrophage polarization. *J Cell Sci.* 2014;127(Pt 12):2723-35.