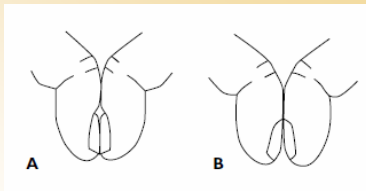
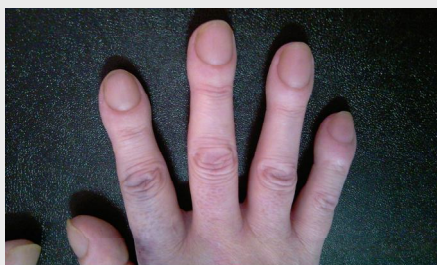
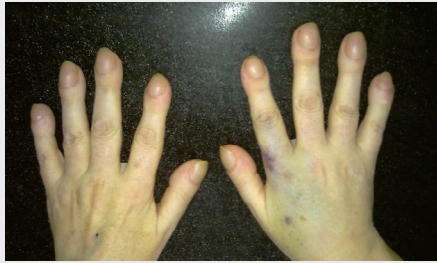

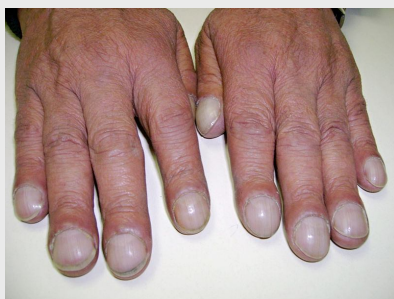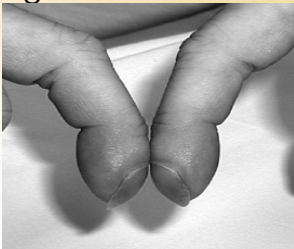
SEMIOLOGIA EN IMÁGENES

Acropaquia



A Signo de Schamroth negativo
B Signo de Schamroth positivo

Signo de Schamroth



DEFINICIÓN

Las acropaquias, dedos hipocráticos, o dedos en palillo de tambor, son un signo físico caracterizado por un engrosamiento del tejido conectivo de las falanges terminales de la zona distal de los dedos de las manos y de los pies, acompañado de un reblandecimiento del lecho ungueal. Habitualmente indoloros (aunque algunos pacientes refieren cierta molestia), bilaterales y simétricas (aunque se han descrito formas unilaterales, incluso en solo algunos dedos de una extremidad). Su presencia se asocia a diversos procesos agudos y crónicos con frecuencia de origen respiratorio.

Al observar el dedo de perfil, el ángulo entre el pliegue ungueal proximal y la lámina ungueal (ángulo de Lovibond) es menor o igual a 160° . En pacientes con dedo hipocrático, dicho ángulo aumenta a más de 180° . Esta alteración origina el **signo de Schamroth**, consistente en la obliteración del espacio en forma de diamante que se produce entre las superficies dorsales de las falanges distales, al oponer los dedos derecho e izquierdo correspondientes.

Causas de Acropaquia

-Pulmonares

Bronquiectasias
EPOC
Cáncer de Pulmón
Intersticiopatías
Fibrosis Quística

-Cardiovasculares

Cardiopatías Congénitas Cianóticas
Endocarditis Infecciosa

-Otras

Cirrosis
Enfermedad inflamatoria Intestinal

BIBLIOGRAFIA

Bernard Karnath. Digital Clubbing: A sign of underlying disease. Hospital Physician pp 25-27. September 2003.

Carrillo-Esper R, Carrillo-Córdova JR, Carrillo-Córdova LD, Carrillo-Córdova CA. Alteraciones ungueales como marcador de enfermedad sistémica. Med Int Mex 2010;26(3):243-249.